

doi: 10.3969/j.issn.1672-4933.2024.06.021

老年肝移植患者的人工耳蜗植入 病例报告和文献复习

A Case Report and Literature Review: Cochlear Implantation in an Older Liver Transplant Recipient

刘新颖 郝莹 陈元星 孙悍军

LIU Xin-ying, HAO Ying, CHEN Yuan-xing, SUN Han-jun

【摘要】目的 探讨肝移植术后植入人工耳蜗的感音神经性耳聋老年患者临床处治特点和注意事项。**方法** 肝移植术后老年患者1例,62岁女性,双耳感音神经性耳聋(全聋)超过10年,肝移植术后长期服用抗排斥、激素药物,移植后8年行人工耳蜗植入术。针对患者的特殊病史和身体条件,人工耳蜗植入术后除进行常规开机外,给予肝功能保护、监测他克莫司浓度、感染、心理护理等处治措施。**结果** 肝移植老年患者开机1年8个月后助听听阈 ≤ 35 dB HL,单音节识别率70.67%,双音节识别率85%,言语空间音质听力量表(the speech, spatial and qualities of hearing scale, SSQ)得分19分。未见与肝移植相关并发症,术后心理状态明显改善,生活质量显著提高。**结论** 人工耳蜗植入术对肝移植后接受免疫抑制治疗的老年患者是一种安全有效的干预手段。突出抗感染、提升免疫力对确保手术安全性、有效性至关重要。

【关键词】 感音神经性听力损失;人工耳蜗;肝移植

【中图分类号】 R764.35

【文献标识码】 A

【文章编号】 1672-4933(2024)06-0650-04

【Abstract】 Objective To investigate the characteristics and precautions of postoperative nursing for elderly patient of cochlear implantation with sensorineural hearing loss after liver transplantation. **Methods** A 62-year-old female with sensorineural hearing loss in both ears (total deafness according to WHO 2021 classification criteria) for more than 10 years after liver transplantation. Anti-rejection and hormone have been used for a long time after liver transplantation, and cochlear implantation was implemented 8 years after liver transplantation. According to the patient's special medical history and physical conditions, systematic management was given after cochlear implantation, including postoperative observation of the operative area, liver function protection, postoperative psychological nursing and discharge guidance, and other measures, to evaluate the patient's hearing and psychological state. **Results** Through reasonable treatment and post operation care, the hearing of the patient was restored after cochlear implantation. The psychological state and the quality of life were significantly improved. No complication related to liver transplantation was observed. **Conclusions** A cochlear implant is a safe and effective intervention for elderly patients receiving immunosuppressive therapy after liver transplantation. In view of the special requirements of the safety of cochlear implantation for liver transplant patients, comprehensive professional and meticulous nursing should be carried out to highlight anti-infection and enhance immunity.

【Key words】 Sensorineural hearing loss; Cochlear implant; Liver transplantation

感音神经性耳聋是听神经、传导通路、螺旋器细胞、耳蜗细胞等神经元损伤引起的声音及神经冲动传递受阻导致的听力障碍^[1]。遗传、感染、年龄、耳毒性药物、疾病影响、噪音长时间暴露、精神创伤是引起听力障碍的常见因素,其发病原因及发病时间尚不明确^[2],对成年人造成的最大影响为沟通障碍,也可增加老年人的人身损伤、痴呆、抑郁等诸多精神心理问题^[3]。对于大多数感音神经性耳聋患者需要配戴助听器以提高听力,仅有少部分可通过药物治疗改善听力^[4]。人工耳蜗植入术(CI)已开展30余年,全世界已将其作为重度、极重度感音神经性耳聋的

重要治疗手段。体外言语处理器将声音转换为一定编码形式的电信号,通过植入体内的电极系统直接兴奋听神经,以重建听觉功能^[5-8]。给予患者积极恰当的治疗对预后及提高生活质量至关重要。

相比于普通患者,患有重度极重度感音神经性听力损失的器官移植患者,同样可以通过人工耳蜗受益。其特殊之处在于,由于器官移植术后存在排斥反应,需要长期服用免疫抑制剂。机体抗感染能力降低,易出现各种感染。相关病例在世界上报道较少,Di Lella F等^[9]报道了实体器官移植后接受人工耳蜗植入手术且至少随访1

基金项目:军队护理创新与培育专项计划培育项目“针对训练和作业噪声所致听力损伤的护理策略研究”(2021HL087)

作者单位:解放军总医院第三医学中心耳鼻咽喉头颈外科 北京 100089

作者简介:刘新颖 硕士在读 副主任护师;研究方向:听力损失防护和护理

通讯作者:孙悍军, E-mail: fangqizhao@sina.com

年的患者仅4例。我院于2022年8月收治1例肝移植术后感音神经耳聋老年患者,于9月1日在全麻下行右侧人工耳蜗植入术,术后患者恢复良好。现将病例报告如下并做文献复习。

1 病例情况

患者女性,62岁,8年前因自身免疫性肝病、原发性胆汁性肝硬化行肝移植手术治疗,植入人工耳蜗时服用抗排异、激素药物8年。入院时感双耳听力下降、耳鸣,不能交流,无眩晕发作。双耳配戴助听器无效。入院后检查他克莫司药物浓度(TACRO II) 4.2 ng/ml。术前纯音测听显示双耳全聋。听性脑干反应(ABR)示双耳最大输出强度各波未引出反应。双耳未引出有意义的畸变产物耳声发射(DPOAE)。颞骨CT平扫、内听道及内耳水成像MRI扫描未见明显异常。符合人工耳蜗植入适应证。患者在全麻下行右侧人工耳蜗植入术,手术顺利。

2 术前听力情况

术前行纯音测听,显示患者为双侧全聋型听力(图1-A)。双侧鼓室图A型,镫骨肌反射未引出。双侧Click ABR最大强度未引出反应,1 kHz tone burst 40 Hz听觉事件相关电位(AERP)测试左侧阈值80 dB nHL,右侧90 dB nHL。双耳DPOAE未引出。

3 围手术期处理

3.1 术前准备

术前鼓励患者配合医生做好各项术前检查及前庭功能检查^[9],肝脏移植科、麻醉科、内分泌科等相关科室会诊

明确患者无明显手术禁忌症,并掌握患者术前、术后需重点监测内容及抗排异药物、激素的应用情况,做好术前准备。针对患者是器官移植后的老年患者,进行了相应心理疏导,消除对医院的恐惧心理。向患者及家属介绍手术的相关注意事项,使患者及家属正确看待人工耳蜗手术,减少因手术带来的不良情绪。

3.2 手术

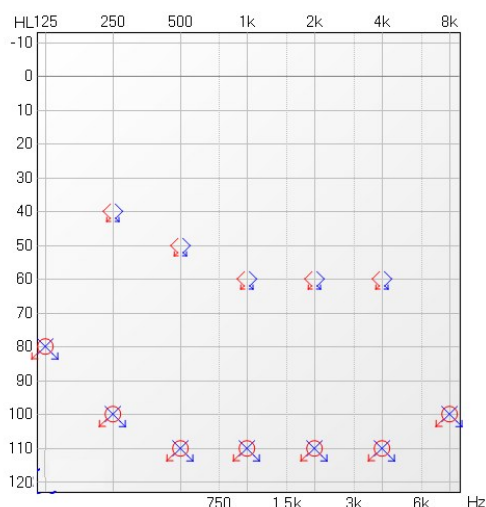
患者于2022年9月1日在全麻下行右侧人工耳蜗植入术,植人体型号CS20A,处理器型号诺尔康voyager。术中测试显示右侧电极阻抗正常,所有电极电诱发动作电位反应均典型。术后X光片(内听道史氏位)显示电极位置正常。

3.3 术后处置和护理

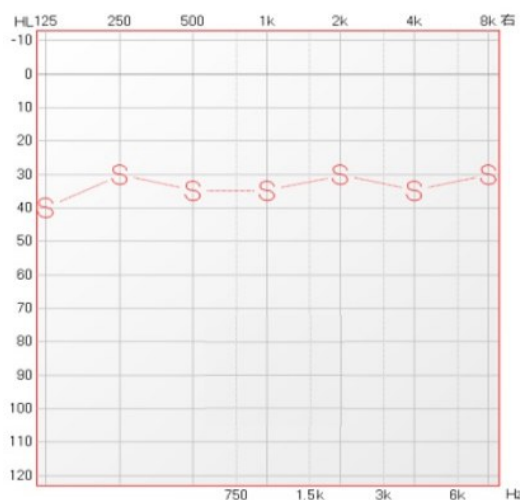
3.3.1 一般护理 护士通过医生及麻醉师了解术中情况及相关注意事项后,嘱患者平卧位或健侧卧位,给予持续低流量吸氧及心电监护,密切观察意识、瞳孔、生命体征(心率、血压)及血氧饱和度。

3.3.2 术区观察 术后术区敷料加压包扎,力度适宜,观察包扎是否松动、脱落、有无颜面部水肿及局部压力性损伤、皮肤破损等;观察术区有无出渗血、渗液;避免头部剧烈摆动、跑跳等,以免引起电极移位或磁铁脱出等^[10];定时让患者做鼓气、呲牙等动作,观察患者有无口角歪斜、眼睑不能闭合等情况^[11]。

3.3.3 肝脏护理 术后监测患者的体温;观察患者皮肤黏膜有无黄疸等症状,定时复查肝功能、他克莫司浓度监测;避免使用损伤肝、肾功能的药物,药物的用应严格按照药典适应症及推荐用量;根据肝脏移植科会诊意见,遵医嘱及时调整抗排异药物、激素的使用,抽血复查血常规



(A) 患者术前纯音听阈



(B) 术后1年8个月助听听阈结果

图1 患者术前和术后测听结果

规、血糖、肝肾功能、他克莫司浓度、淋巴细胞亚群组合监测。

3.3.4 心理护理 针对性的进行心理疏导,消除患者的不安、焦虑情绪。

4 出院指导

嘱患者预约1月后进行开机调试,并做好术后语言训练。1周内复查电解质、肝肾功能、他克莫司浓度等检查,以上指标与肝移植后的免疫抑制剂安全范围有关,有别于一般人工耳蜗植入患者,须对此患者重点观测。此外,指导患者术后生活规律,注意劳逸结合,慎防风寒侵袭;避免劳累、熬夜、紧张、保持良好的睡眠。低盐低脂饮食,避免刺激食物,避免饮用酒精、咖啡、浓茶、碳酸饮料等。

5 术后调机、康复和效果

术后8天给予患者人工耳蜗开机调试,神经反应遥测(neural response telemetry, NRT)正常。开机后患者可听到语音。患者人工耳蜗开机后自行在家中康复,每日训练约1小时。开机1年8个月后电极阻抗恢复正常。助听听阈结果如图1-B所示。单音节识别率70.67%,声母识别率88%,韵母识别率68%,声调识别率56%,双音节识别率85%。言语空间音质听力量表(the speech, spatial and qualities of hearing scale, SSQ)得分19分。

6 文献复习和讨论

感音神经性耳聋长期困扰患者,使其无法正常交流,造成极大的心理负担,对家庭、社会造成了影响。人工耳蜗已成为全世界公认的神经性耳聋的重要治疗方法,可使患者重建听力,回归正常生活^[12,13]。患有重度极重度感音神经性听力损失的器官移植患者,同样可以通过人工耳蜗受益。但与免疫功能正常的患者相比,接受实体器官移植并持续服用免疫抑制剂的患者在人工耳蜗植入术后可能有更高的术后并发症发生率,特别是出现伤口问题和感染的风险更高^[14-16]。理论上这种风险在多器官移植受者中甚至会进一步增加,因为这些患者接受的免疫抑制药物剂量增加。对此类患者行人工耳蜗植入术的安全性受到重点关注,且对植入后的护理提出了特殊要求。

26例患者接受了30次手术,有3例严重并发症(10%)和2例轻微并发症(6.6%),总的并发症发生率为16.6%,儿童1例,成人2例。在3例严重并发症中,2例为硬件故障,分别发生在CI术后4.6年和10年,第3例为第二次CI术后1年的胆脂瘤,均与器官移植无关。2例轻微并发症为暂时的皮肤问题,经过治疗均解决^[9]。Bushra Ayub等^[14]探讨了7例实体器官移植后接受免疫抑制治疗

的人工耳蜗患者感染并发症的发生率,平均植入年龄9岁,术后随访3.9年无伤口感染、延迟愈合、乳突炎、细菌性脑膜炎发生,且听觉言语效果良好。器官移植后接受免疫抑制治疗的患者人工耳蜗植入术后未出现伤口愈合或感染并发症。即单纯的实体器官移植史不应成为人工耳蜗植入的禁忌症。Patterson等^[15]报道了5例器官移植患者接受7次人工耳蜗植入的结果,也未发生愈合问题、伤口感染或其他并发症。该研究提示实体器官移植受者使用免疫抑制剂进行人工耳蜗植入术是安全有效的。对于年龄较大的患者,Mahalingam等^[16]报道了1例肾肝联合移植老年患者植入人工耳蜗的结果。术后3个月,患者无明显并发症,听力效果良好。但对该患者术前和围手术期有重要的考虑,以提高安全性和预后。手术中给予地塞米松IV 8 mg。根据感染性疾病小组的建议,术前6个月给予肺炎球菌多糖疫苗,植入时和植入后3周给予抗生素复合阿莫西林-克拉维酸。术后2周复查,伤口愈合良好。

针对本例肝脏移植患者年龄大、接受免疫抑制治疗时间长的特点,围手术期处理主要强调以下几点:(1)重点对患者术后体温、皮肤黏膜黄疸症状进行专门监测。(2)及时调整抗排斥药物、激素的应用。定时给予患者复查肝功能、他克莫司浓度监测。他克莫司浓度监测主要是为了预防药物中毒。他克莫司是一种免疫抑制药物,主要针对器官移植后的抗排斥反应。免疫抑制剂的血药浓度从适宜浓度到毒性浓度的动态范围很小。如果他克莫司血药浓度大于20 ng/ml,肾毒性的发生率将显著增加,可能导致免疫力低下和感染。因此,经常监测血药浓度非常必要。(3)针对感染风险,提高对术区渗血渗液观察频次。

综上所述,对于肝移植后免疫功能低下患者人工耳蜗植入术是一种安全有效的手术。针对肝移植患者人工耳蜗植入术安全性的特殊要求,应常规应用严格的无菌、抗生素避免感染发生。术后应进行重点抗感染、提升免疫力的全方位专业细致护理,使患者重返社会,提高生活质量。

参考文献

- [1] Herrera M, García Berrocal JR, García Arumí A, et al. Update on consensus on diagnosis and treatment of idiopathic sudden sensorineural hearing loss[J]. Acta Otorrinolaringol Esp, 2019, 70(5): 290-300.
- [2] 李丹,华清泉.人工耳蜗植入治疗综合征感音神经性耳聋对电诱发听性脑干反应的影响[J].实用医院临床杂志,2017,14(1):34-36.
- [3] Cunningham LL, Tucci DL. Hearing Loss in Adults [J]. N Engl J Med. 2017,377(25):2465-2473.
- [4] Kamau PW, Ivey SL, Griese SE, et al. Preparedness Training Programs for Working With Deaf and Hard of Hearing Communities and Older

- Adults: Lessons Learned From Key Informants and Literature Assessments[J]. Disaster Med Public Health Prep, 2018, 12(5):606-614.
- [5] 刘立,王延杰. 微信延续护理在难治突发性耳聋患者院外康复中的应用[J]. 护理研究, 2018, 10(8):1315-1318.
- [6] 李刚,郑芸,孟照莉,等. 人工耳蜗植入儿童早期语前听能的纵向研究[J]. 临床耳鼻咽喉头颈外科杂志, 2018, 7(5):13.
- [7] 刘晋宣,汪梅梅,司武亮,等. 语速及语料对学龄前人工耳蜗植入儿童音调的影响[J]. 中国听力语言康复科学杂志, 2017, 15(1):51-56.
- [8] 黄新玲. 儿童人工耳蜗植入术的护理进展[J]. 齐鲁护理杂志, 2016, 22(24):42-43.
- [9] Di Lella F, Iaccarino I, Negri M, et al. Cochlear implantation after solid organ transplantation: long term results and review of the literature [J]. Eur Arch Otorhinolaryngol. 2019, 276(10):2747-2754.
- [10] 齐心,苏钰,戴朴. 人工耳蜗植入对前庭功能影响的研究进展[J]. 中华耳科学杂志, 2022, 20(1):131-135.
- [11] 王柚君,梁茂金,张军鹏,等. 先天性聋患儿人工耳蜗植入后大脑皮层活动演变与康复效果研究. 临床耳鼻咽喉头颈外科杂志, 2017(21):1632-1638.
- [12] 刘雅恬,刘琳,杨蓓蓓. 语前聋儿童人工耳蜗职务术后听觉言语康复规律[J]. 听力学及言语疾病杂志, 2020, 28(2):194-196.
- [13] 刘日渊,王倩,康烁烁,等. 大龄语前聋患者人工耳蜗植入术后康复早期评估[J]. 中华儿科学杂志, 2020, 18(3):489-493.
- [14] Ayub B, Young NM. Cochlear implantation of solid organ transplant patients receiving immunosuppressive therapy [J]. Int J Pediatr Otorhinolaryngol. 2016, 91:19-22.
- [15] Patterson DM, Telischi FF, Connell SS, et al. Cochlear implantation in organ transplantation [J]. Laryngoscope. 2008, 118(1):116-119.
- [16] Mahalingam S, Mathew R, Patel S, et al. Cochlear implantation in a patient with combined renal and liver transplantation [J]. Cochlear Implants Int. 2014, 15(6):333-336.

收稿日期 2024-07-16
责任编辑 蒋 春

2024年本刊可直接使用缩略语的常用词汇

为节约版面,本刊对常用的英文缩略语词汇作如下规定:以下词汇在正文中(摘要除外)首次出现时写出中文全称和英文缩略语即可,不再要求写出英文全称,再次出现时可直接使用缩略语。

- | | |
|--|---|
| 非综合征性听力损失(nonsyndromic hearing loss, NSHL) | 纯音平均听阈(pure-tone average, PTA) |
| 感音神经性听力损失(sensorineural hearing loss, SNHL) | 行为观察测听法(behavioral observation audiometry, BOA) |
| 听神经瘤(acoustic neuroma, AN) | 视觉强化测听法(visual reinforcement audiometry, VRA) |
| 大前庭水管综合征(large vestibular aqueduct syndrome, LVAS) | 游戏测听法(play audiometry, PA) |
| 分泌性中耳炎(secretory otitis media, SOM) | 患者导向的听觉改善分级(client oriented scale of improvement, COSI) |
| 听性脑干反应(auditory brainstem response, ABR) | 助听器效果国际调查问卷(international outcome inventory for hearing aids, IOI-HA) |
| 电诱发听性脑干反应(electrically evoked auditory brainstem response, EABR) | 助听器效果评估简表(abbreviated profile of hearing aid benefit, APHAB) |
| 耳蜗微音电位(cochlear microphonic, CM) | 助听器日常使用满意度量表(satisfaction with amplification in daily life, SADL) |
| 听觉事件相关电位(auditory event related potential, AERP) | 噪声下言语感知测试(speech perception in noise, SPIN) |
| 耳声发射(otoacoustic emission, OAE) | 噪声下听力测试(hearing in noise test, HINT) |
| 畸变产物耳声发射(distortion-product otoacoustic emission, DPOAE) | 人工耳蜗(cochlear implant, CI) |
| 瞬态声诱发耳声发射(transient evoked otoacoustic emission, TEOAE) | 内毛细胞(inner hair cell, IHC) |
| 自发性耳声发射(spontaneous otoacoustic emission, SOAE) | 外毛细胞(outer hair cell, OHC) |
| 耳蜗电图(electrocochleography, ECochG) | 失匹配负波(mismatch negativity, MMN) |
| 听觉稳态反应(auditory steady-state response, ASSR) | 真耳-耦合腔差值(real-ear to coupler difference, RECD) |
| 总和电位(summating potential, SP) | 磁共振成像(magnetic resonance imaging, MRI) |
| 动作电位(action potential, AP) | 计算机断层成像(computed tomography, CT) |
| 复合动作电位(compound action potential, CAP) | 高分辨CT(high resolution computed tomography, HRCT) |
| 电诱发复合动作电位(electrically evoked compound action potential, ECAP) | 言语识别阈(speech recognition threshold, SRT) |
| 神经反应遥测(neural response telemetry, NRT) | 聚合酶链反应(polymerase chain reaction, PCR) |
| 最长声时(maximum phonation time, MPT) | 声门噪声能量(normalized noise energy, NNE) |
| 信噪比(signal-to-noise ratio, SNR) | 自动听性脑干反应(automated auditory brainstem response, AABR) |
| 永久性阈移(permanent threshold shift, PTS) | 噪谐比(noise-to-harmonic ratio, NHR) |
| 暂时性阈移(temporary threshold shift, TTS) | |