doi: 10.3969/j.issn.1672-4933.2026.06.005

鼻咽癌放疗后重度感音神经性耳聋患者的人工耳蜗植入

Cochlear Implantation in Patients with Severe Sensorineural Hearing Loss after Radiotherapy for Nasopharyngeal Carcinoma

胡迪菲[1] 蒋壮[1] 李鹏军[1] 罗川[2,3] 张志利[1]

HU Di-fei, JIANG Zhuang, LI Peng-jun, LUO Chuan, ZHANG Zhi-li

【摘要】目的 探讨鼻咽癌放疗后重度至极重度感音神经性聋患者行人工耳蜗植入(CI)的临床特点、解剖难点及个体化微创手术策略。**方法** 回顾性分析5例接受CI的鼻咽癌放疗后重度耳聋患者资料。在肿瘤彻底根治无复发前提下,术前结合听力检查、薄层颞骨CT与内听道MRI系统评估解剖及神经状态;术中微创清除影响视野的肉芽,依托面神经等标志暴露圆窗,对鼓阶入口阻塞者行有限骨质扩大并以筋膜严密封闭开窗口后植入全电极,通过术中NRT及术后言语识别率评估康复效果。**结果** 5例患者均顺利实现全电极植入。术中见圆窗龛肉芽包裹闭锁,2例伴鼓阶深部肉芽机化阻塞,经有限磨除(1～2 mm)彻底清除病变并以筋膜严密填塞封闭。术后随访显示言语识别率提升至35%～75%,无迷路炎及严重并发症。**结论** 鼻咽癌放疗后重度聋并非CI禁忌。在严格多学科评估排查复发与感染前提下,通过模块化微创操作与筋膜封闭技术可安全实现全电极植入,早期听觉康复效果良好。

【关键词】鼻咽癌;放射损伤;感音神经性耳聋;人工耳蜗植入;复杂耳;手术策略

【中图分类号】R764.43 **【文献标识码】**A **【文章编号】**1672-4933(2026)06-0589-05

【Abstract】 ***Objective*** To investigate the clinical characteristics, anatomical challenges, and individualized minimally invasive surgical strategies for cochlear implantation (CI) in patients with severe-to-profound sensorineural hearing loss following radiotherapy for nasopharyngeal carcinoma. ***Methods*** Clinical data of 5 patients with severe-to-profound hearing loss who underwent CI after radiotherapy for nasopharyngeal carcinoma were retrospectively reviewed. Under confirmed complete oncological remission without recurrence, preoperative audiological evaluations, thin-slice temporal bone computed tomography (CT), and internal auditory canal magnetic resonance imaging (MRI) were systematically performed to assess the anatomy the middle and inner ear and cochlear nerve integrity. Intraoperatively, obstructive granulationtissue was minimally cleared under the microscope, and the round window was identified using anatomical landmarks including the facial nerve. For patients with obstruction at the scala tympani entrance, limited bone drilling (1-2 mm) was performed to clear intraluminal lesions. After tight fascia sealing of the cochleostomy, full electrode arrays were inserted. Surgical and rehabilitation outcomes were evaluated via intraoperative neural response telemetry (NRT) and postoperative speech recognition rates. ***Results*** Full electrode array insertion was achieved in all 5 patients. Intraoperatively, the round window niche was consistently encased and obliterated by granulationtissue. 2 patients presented with deep organized granulation obstruction in the scala tympani, which was cleared via limited drilling (1-2 mm) and tightly sealed with fascia. Postoperative follow-up revealed that speech recognition scores improved to 35% -75%, with no cases of incidence of labyrinthitis or other major complications. ***Conclusions*** Severe-to-profound hearing loss following radiotherapy for nasopharyngeal carcinoma is not a contraindication to CI. Under strict multidisciplinary evaluation to rule out tumor recurrence and active infection, full electrode insertion can be safely achieved using modular minimally invasive techniques and meticulous fascia sealing, yielding favorable early auditory rehabilitation outcomes.

【Key words】 Nasopharyngeal carcinoma; Radiation injury; Sensorineural hearing loss; Cochlear implantation; Complex ear; Surgical strategies

鼻咽癌是我国南方及东南亚地区高发的头颈部恶性肿瘤,放射治疗(radiotherapy,RT)是其主要的根治性治疗手段。随着放疗及综合治疗水平的提高,鼻咽癌患者的长期生存率显著改善,但放疗相关远期并发症日益凸显。

基金项目:浙江省智能康复与转化神经电子学重点实验室项目"人工耳蜗和神经电刺激研究"(2024E10108)

作者单位:1 浙江大学医学院附属第一医院耳鼻咽喉头颈外科 杭州 310024

2 浙江省智能康复与神经电子转化重点实验室 杭州 310000

3 浙江诺尔康神经电子科技股份有限公司 杭州 310000

作者简介:胡迪菲 本科 初级听力师;研究方向:听觉功能及听觉障碍康复

通讯作者:张志利,E-mail:zhangzhili@zju.edu.cn

听力损害是鼻咽癌放疗后发生率极高且严重影响患者生活质量的并发症之一[1~4]。由于耳蜗、内听道、听神经、咽鼓管及中耳等听觉结构均位于照射野或邻近区域，患者可出现从咽鼓管功能不良、分泌性中耳炎到进行性感音神经性听力损失（sensorineural hearing loss，SNHL）等一系列复杂的耳部损害[5]。大剂量放射线产生的氧化应激与含铂类化疗药物的生化毒性相互叠加，加剧了内耳毛细胞凋亡、血管纹微循环障碍和螺旋神经节不可逆退行性损伤的风险[6~8]。

鼻咽癌放疗后听力下降具有迟发性、进行性和混合性特点。放疗后数年甚至10余年，由于微血管闭塞性内膜炎、供血障碍及高级别中枢听觉通路受损，可导致重度至极重度感音神经性聋[5,6]。当助听器声学获益不足以维持日常交流时，CI成为实现听觉重建的唯一有效手段[9]。然而，鼻咽癌放疗后的语后聋患者并非普通CI适用人群。大剂量放疗导致颞骨局部微血管严重破坏、黏膜广泛纤维化，局部皮瓣坏死及严重感染的风险显著增加；永久性咽鼓管功能障碍引发的慢性中耳炎、胆固醇肉芽肿沉积严重破坏中耳解剖标志，致使圆窗龛暴露极度困难[9~11]。此外，部分患者合并放射性脑病或脑白质病变，可能削弱术后言语理解的信息处理速度。因此，临床决策需依托多学科团队，综合评估肿瘤状态、影像学表现、中耳环境及神经功能。近年来，严格筛选的鼻咽癌放疗后重度耳聋患者能从CI手术中获得确切益处[12~16]。本文旨在探讨该类复杂放疗耳手术的安全性与临床可行性，回顾性总结5例患者的干预经验，探讨放疗后复杂耳的多层次病理特点、精细化外科处理策略及CI术后的早期康复效果。

1 方法

1.1 研究对象

回顾性分析浙江大学医学院附属第一医院耳鼻咽喉头颈外科接受CI的5例鼻咽癌放疗后重度至极重度感音神经性聋成年患者。纳入标准：（1）鼻咽癌彻底根治且数年随访确认无复发迹象，是CI的绝对前提条件；（2）双耳重度至极重度感音神经性聋，纯音听阈平（PTA）> 80 dB HL，助听器获益差；（3）具备成人CI适应证[17~20]；（4）已顺利完成人工耳蜗植入并处于随访期。排除标准：肿瘤局部复发或远处转移；无法耐受全麻；内听道磁共振成像（magnetic resonance imaging，MRI）提示双侧蜗神经先天性缺如或完全萎缩，或CT提示耳蜗严重骨化导致无法植入人工耳蜗。本研究获得浙江大学医院附属第一医院研究者发起的临床研究（investigator-initiated trial，IIT）伦理审查委员会审批（浙大一院伦审2025研第1088号-快），所有患者及其家属均签署手术及临床数据使用知情同意书。

1.2 术前评估

针对此类高风险群体，本中心建立了涵盖3个维度的深度评估体系：①肿瘤学安全性评估：确认肿瘤放疗时间、剂量，结合术前影像学资料确认肿瘤已彻底根治且无复发。②听觉残留功能及中枢潜能评估：行纯音测听、声导抗及听性脑干反应评估外周功能，借助高分辨率内听道MRI水成像鉴别蜗神经形态。③放疗后复杂耳微环境及影像学评估：术前须完善高分辨率薄层颞骨CT及颅脑MRI，重点观察乳突硬化、异常软组织影、鼓膜状态及耳蜗骨化征象。术前充分告知手术风险，并在术后常规复查颞骨CT，以确认电极在耳蜗内的形态与位置。

1.3 模块化个体手术策略

针对放疗后复杂的外中耳解剖变异，本组病例常规应用3步模块化手术策略。模块一：外中耳炎性微环境廓清与空间重建。针对鼻咽癌放疗后常见的中耳炎及肉芽问题，策略为在患者鼓膜完整且无活动性感染（如急性化脓性中耳炎）前提下，此类肉芽多属于无菌性炎症。术中在显微镜下尽可能彻底清理视野内可见的影响解剖标志的病变肉芽。为减少非必要创伤，不强求进行极度彻底的乳突气房轮廓化，在无菌性炎症且鼓膜完好情况下，可不进行术腔脂肪填塞和外耳道封闭。模块二：圆窗龛微观标志的三维精准定位。若圆窗区域被慢性肉芽或瘢痕组织严密包裹，正常解剖边界消失，术者需在最大放大视野下，使用精细镰状刀和极细口径吸引器层层剥离覆膜，依托面神经垂直段等恒定标志，稳妥确认圆窗膜或假膜。模块三：鼓阶微观入路的建立与电极无创植入。若开放圆窗后探查发现鼓阶入口存在致密肉芽或纤维组织阻塞，严禁暴力推进电极。在严格控制方向（平行于基底膜）及深度前提下使用微型金刚石电钻（≤0.8 mm）对鼓阶底转前下缘进行有限局部骨质扩大（通常1～2 mm）。彻底清除阻塞组织、确认通道畅通后，轻柔缓慢推进完成电极阵列植入。术中同步进行阻抗测试和神经反应遥测（neural response telemetry，NRT），验证电极功能及听神经响应。

2 结果

2.1 一般资料及电极植入情况

5例患者均顺利完成全电极植入。前4例植入Advanced Bionics（AB）CI-1601-05型高分辨率电极，第5例植入诺尔康30A型电极。术中电生理监测显示所有电极触点阻抗在正常范围，均成功引出形态分化良好、波幅明显、阈值稳定的NRT复合动作电位波形，提示听神经末端对电刺激的反应能力得以保存。5例患者均顺利完成首次开机并能规律使用设备。随访期内所有术腔愈合良好，无发生迷路炎、早期严重切口感染或植入体外露案

例。患者资料见表1。

所有患者术前均接受高分辨率颞骨CT和头颅MRI评估，术后常规复查CT以确认电极在位情况。病例3影像学评估显示，术前MRI（T2WI轴位及冠状位）示鼻咽部无肿瘤复发残留，双耳乳突及鼓室内可见广泛长T2高信号影，提示放疗后微环境改变及无菌性渗出、肉芽组织增生；术前颞骨CT轴位示中耳腔及乳突内软组织密度影充填，但内耳骨质结构基本完整；术后CT轴位显示人工耳蜗电极已安全、准确植入耳蜗内且在位良好（图1）。

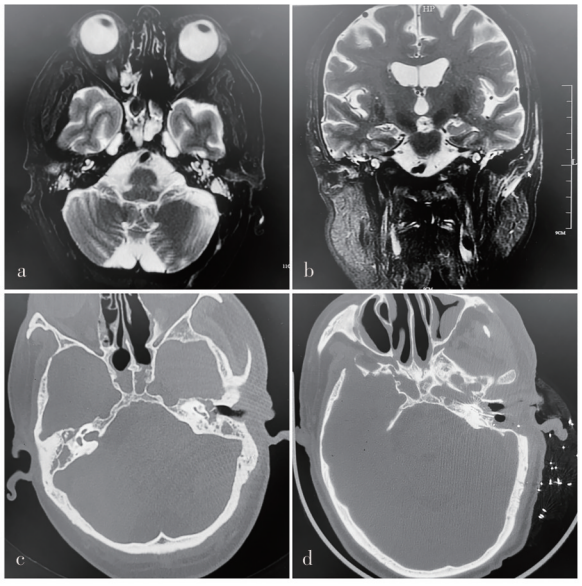

图1 病例3手术前后影像学特征
注：a、b术前头颅MRI；c术前颞骨CT；d术后颞骨CT

2.2 术中微观病理发现及解围策略

本组病例突出的表现为放疗所致复杂耳改变。对应模块一的微生态廓清要求，圆窗膜表面常被厚重肉芽完全封闭，术中在保留完整鼓膜的前提下，清除可见影响视野的无菌性肉芽。对应模块二的精确定位与模块三的微观解围，病例2和病例3深部鼓阶入口受阻塞。术中果断启用极细金刚石钻头，向鼓阶底转精细磨除约2 mm骨管，清理机化肉芽，探通通道并实现全电极无创滑入（见表2）。病例3术中典型镜下所见与上述处理过程对应，充分开放面神经隐窝后，可见鼓岬表面布满炎性肉芽组织，圆窗龛完全闭锁（图2a）；剥离圆窗龛区肉芽后，利用微型电钻向鼓阶底转有限扩大约2 mm，彻底清理鼓阶内部肉芽，顺利完成CI电极全植入（图2b）。

2.3 安全性验证与术后早期听觉重建轨迹

5例患者开机后均能有效使用设备。病例3恢复最快，术后4个月言语识别率突破75%；病例4术后3个月言语识别率稳定在60%；病例2合并颅内广泛放射性囊性病变，受中枢影响恢复稍缓，术后半年识别率达到约35%；病例1术后1年识别率约50%；病例5术后1个月顺利开机，设备运行及初步听觉反应良好。证实人工耳蜗植入的安全性，以及早期的听觉获益。

3 讨论

3.1 放疗后听力损害的病理生理重塑

放疗所致听力损害是涉及耳部多层次解剖结构，从急性氧化应激向晚期深层慢性不可逆纤维化演变的复杂

表1 鼻咽癌放疗后CI患者基线特征及康复概况

编号	性别/年龄（岁）	鼻咽癌放疗史	术前及术中主要病理特点	植入方式与特殊处理	术后听觉康复动态
1	男，78	放疗后20年	复杂中耳乳突病变，频繁流脓及肉芽增生	双侧同期全植入（AB）	术后1年言语识别率约50%，高龄且康复调机严重不足
2	女，53	放疗后20余年	合并颅内广泛囊性变；圆窗龛闭锁，鼓阶深部致密肉芽阻塞	电钻向底转有限扩大2 mm，清理肉芽后全植入（AB）	术后半年，规范康复，受中枢病变影响恢复稍缓，识别率约35%
3	男，62	放化疗后10年	圆窗开窗口大量新生肉芽，鼓阶底转约1 mm肉芽阻塞	精细剥离彻底清除肉芽阻塞后全植入（AB）	术后4个月识别率突破75%，社会交流恢复良好
4	女，57	放化疗后3年	慢性中耳炎（既往有化脓史，术前鼓膜完整无急性感染），曾行鼓膜置管及咽鼓管处理	妥善处理中耳病变后顺利全植入（AB）	术后3个月言语识别率稳定在约60%
5	女，65	放化疗结束24年	长期左耳流脓，右耳极重度全聋，顽固中耳炎症	炎性病灶根治清理并全植入（诺尔康30A）	术后1个月，已顺利开机，伤口愈合良好，初步听觉反应良好

表2 术中关键解剖病理挑战及个体化解围策略

术中解剖病理问题	针对性微创解围策略	临床意义与价值
中耳乳突无菌性慢性炎症（肉芽）	在鼓膜完整前提下，尽可能清理视野内可见肉芽，不盲目追求极度彻底的气房轮廓化及外耳道封闭	在控制炎性病灶的基础上，最大限度减少手术非必要创伤
开窗口/迷路炎防范	植入电极后，利用筋膜严密封闭鼓阶开窗口/圆窗龛	确切阻断感染途径，显著降低术后迷路炎及迟发感染的风险
鼓阶入口内部纵深肉芽机化阻塞	使用极细电钻向鼓阶底转有限扩大骨性入口（1～2 mm），直视下彻底清除阻塞物	提示局限性阻塞并非禁忌，精细处理能保障安全全植入

病理生理过程[1~5]。高能放射线引发内耳氧化应激，导致毛细胞凋亡、血管纹萎缩及螺旋神经节继发性减少。内

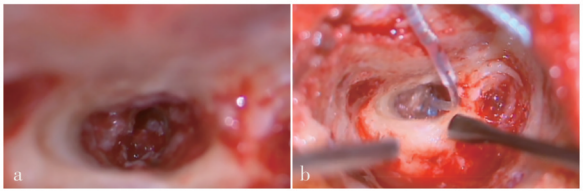

图2 病例3术中镜下所见
注：a 圆窗龛完全闭锁；b 清理肉芽并行有限骨质扩大后，完成人工耳蜗电极全植入

耳微环境对放疗剂量具有非线性高度敏感性，高累积剂量显著增加闭塞性内膜炎及SNHL的风险。靶区照射导致咽鼓管黏膜水肿及深层纤维化，引发长期不可逆的咽鼓管功能障碍及迁延性中耳炎[7,8]。慢性炎症与低氧环境下，中耳易增生致密肉芽组织及胆固醇肉芽肿，使外科解剖环境极度复杂化[10]。此外，长生存期患者可能出现放射性脑病或脑白质广泛脱髓鞘，直接拖累中枢听觉解码速度[1,5,8]。因此，放疗后复杂耳不仅是解剖障碍，更是全链路听觉处理系统受损的综合体现。

3.2 适度清理与筋膜封闭策略

面对放疗后复杂的外中耳解剖变异，本组患者应用优化的微创策略，其核心即贯彻模块一理念，系统清除影响视野的隐匿肉芽是防止深部感染基础[21~24]。既往有观点认为需彻底封闭外耳道并填塞脂肪。笔者认为对于鼓膜完整、局部呈长期无菌性慢性炎症反应的放疗耳，过度追求彻底的气房清理和填塞封闭不仅增加创伤且非绝对必要。核心在于适度但有效地清理可见肉芽以暴露标志，并通过模块二的准确定位，在电极植入后使用筋膜确切封闭圆窗或开窗口，以保障植入体的安全，防范迷路炎的发生[23]。

3.3 鼓阶肉芽阻塞的处理原则

深部鼓阶入口的微观阻塞是手术最具挑战的高风险解剖环节。CT影像难以显示骨管内数毫米级的软组织阻塞。若开放圆窗后电极推进即受严重阻力，应高度警惕鼓阶机化阻塞。此类局灶性阻塞并非放弃植入的绝对禁忌，但在实施模块三的操作中，恪守有限暴露、绝对可控、最低创伤原则。术者应在显微镜直视下，使用极细磨钻紧贴鼓阶前下骨壁（远离基底膜）进行有限的骨性扩大，使用微型钩蚕食剥离肉芽核心[24]。严禁暴力探查深部结构以防止基底膜撕裂。彻底扫清障碍后，缓慢平滑推进电极。本组病例证明即使经历放疗摧残形成的局限性肉芽阻塞，在果断且精细的微创干预后，也能实现全电极的无损标准植入。

3.4 放疗后间隔时间与手术时机的考量及局限性

鼻咽癌放疗后至接受CI的时间间隔直接关乎肿瘤学安全性、术中局部解剖难度与中枢听觉可塑性。本组5例患者手术距放化疗结束分别为3年、10年、20年、20年及24年（中位时间20年），跨度较大。这一分布反映了鼻咽癌放疗后听力损害的迟发与进行性特征，也提示手术时机面临双重博弈：放疗后早期（通常<2~3年）虽耳部纤维化相对较轻，但处于肿瘤复发高危期，过早干预存在因肿瘤复发或追加抗肿瘤治疗导致植入体感染或外露的风险，因此放疗后随访无复发至少3年是保障肿瘤学安全的基础；而随着放疗后生存期延长至10~20余年，长期微血管闭塞、组织缺血及咽鼓管功能丧失使中耳乳突持续处于低氧环境，致使致密肉芽增生、圆窗闭锁乃至鼓阶入口机化阻塞的概率显著升高（本组病例2、3即表现为鼓阶深部纤维化），长期的听觉剥夺及潜在的放射性脑损伤亦会在一定程度上增加中枢重塑的难度。

受病例数所限，本研究难以凭自身数据给出单一的放疗后推荐时间节点。但结合文献报道[14,15]与本组实践，我们认为放疗后行CI并非单纯取决于时间长短，而应把握多学科综合评估的“适宜窗口”：在肿瘤根治且随访无复发≥3年（优选≥5年）的前提下，只要鼓膜完整、外中耳处于无菌性或非活动性炎症期，且颞骨薄层CT与内听道MRI确认耳蜗未发生完全骨化、蜗神经形态完整，一旦助听器补偿失效即应考虑尽早干预，以避免因等待时间过长而发生严重的鼓阶不可逆骨化或中枢严重退行性变。

此外，术中引出良好的NRT反应为术后听觉重塑提供了客观生理基础[25~29]。相较于普通语后聋人群，放疗后患者更迫切需要定制化的长期康复指导[19,20,30]；建立涵盖“肿瘤安全确认—听力/影像学排查—微创植入—长期语训”的闭环是提高疗效的关键。本研究的局限性在于鼻咽癌放疗后行CI在临床上极其罕见，文献报道较少，随访时间为1个月~1年不等。尽管为了观察最终康复效果，1年以上的长期随访仍有必要，但现有初步随访数据已充分证实了外科干预的安全性和早期临床价值。

4 结论

鼻咽癌放疗后晚期极重度感音神经性聋患者，经严格多学科评估后行人工耳蜗植入安全有效。临床上推荐在放化疗结束至少3年以上、肿瘤彻底根治无复发的前提下，只要局部无急性化脓性感染、影像学证实耳蜗未完全骨化且蜗神经形态存在，即可积极考虑尽早实施植入。术中依托三步模块化微创策略精细处理圆窗闭锁与深部鼓阶局限性肉芽阻塞，并严密以筋膜封闭开窗口，能实现电极全植入并获得满意的早期言语康复获益。

参考文献

[1] Wei WI, Sham JS. Nasopharyngeal carcinoma[J]. Lancet, 2005, 365 (9476):2041-2054.

[2] Pan CC, Eisbruch A, Lee JS, et al. Prospective study of inner ear radiation dose and hearing loss in head-and-neck cancer patients[J]. Int J Radiat Oncol Biol Phys, 2005, 61(5):1393-1402.

[3] Li JJ, Guo YK, Tang QL, et al. Prospective study of sensorineural hearing loss following radiotherapy for nasopharyngeal carcinoma[J]. J Laryngol Otol, 2010, 124(1):32-36.

[4] Bhandare N, Jackson A, Eisbruch A, et al. Radiation therapy and hearing loss[J]. Int J Radiat Oncol Biol Phys, 2010, 76(3 Suppl):S50-S57.

[5] Mujica-Mota M, Waissbluth S, Daniel SJ. Characteristics of radiation-induced sensorineural hearing loss in head and neck cancer: a systematic review[J]. Head Neck, 2013, 35(11):1662-1668.

[6] Hsin CH, Chen TH, Liang KL, et al. Postirradiation otitis media with effusion in nasopharyngeal carcinoma patients treated by intensity-modulated radiotherapy[J]. Laryngoscope. 2013, 123(9):2148-2153.

[7] Ho JCS, Ma BBY, Chow JCH. Optimizing Hearing Outcomes in Nasopharyngeal Cancer Survivors in the Era of Modern Radiotherapy and Systemic Therapy[J]. Cancers (Basel), 2024, 16(18):3237.

[8] Shi W, Hou X, Bao X, et al. Mechanism and Protection of Radiotherapy Induced Sensorineural Hearing Loss for Head and Neck Cancer[J]. Biomed Res Int, 2021, 2021:3548706.

[9] Low WK, Gopal K, Goh LK, et al. Cochlear implantation in postirradiated ears: outcomes and challenges[J]. Laryngoscope, 2006, 116(7):1258-1262.

[10] Wang SZ, Wang WF, Zhang HY, et al. Analysis of anatomical factors controlling the morbidity of radiation-induced otitis media with effusion[J]. Radiother Oncol, 2007, 85(3):463-468.

[11] Chua DY, Thong MK, Tan HK, et al. Successful rehabilitation with cochlear implant in post-irradiation-induced hearing loss in nasopharyngeal carcinoma patient[J]. Cochlear Implants Int, 2004, (5 Suppl 1):158-161.

[12] Huang Y, Wang X, Huang H, et al. Long-Term Outcomes of Cochlear Implantation in Irradiated Ears of Nasopharyngeal Carcinoma Patients [J]. Laryngoscope, 2021, 131(3):649-655.

[13] Chang WW, Yeung KN, Luk BP, et al. Cochlear implantation in postirradiated ears: A case-control comparative study[J]. Laryngoscope Investig Otolaryngol, 2020, 5(6):1163-1167.

[14] Ariano M, Sozzi M, Lazzerini F, et al. Cochlear implantation after head and neck radiotherapy: A multicentric study and systematic review[J]. Am J Otolaryngol, 2024, 45(3):104203.

[15] Ahmad JG, Lovin BD, Lee A, et al. Cochlear Implantation After Head and Neck Radiation: A Case Series, Systematic Review, and Meta-analysis[J]. Otol Neurotol, 2024, 45(4):352-361.

[16] Alahmadi A, Abdelsamad Y, Al-Zuraiqi B, et al. Cochlear Implantation in Radiation-Induced Hearing Loss: A Systematic Review[J]. Otol Neurotol, 2023, 44(8):767-774.

[17] Formanek M, Czerny C, Gstoettner W, et al. Cochlear implantation as a successful rehabilitation for radiation-induced deafness[J]. Eur Arch Otorhinolaryngol, 1998, 255(4):175-178.

[18] 中华耳鼻咽喉头颈外科杂志编辑委员会,中华医学会耳鼻咽喉头颈外科学分会,中国残疾人康复协会听力语言康复专业委员会. 人工耳蜗植入工作指南(2013)[J]. 中华耳鼻咽喉头颈外科杂志, 2014, 49 (2):89-95.

[19] Zwolan TA, Schvartz-Leyzac KC, Pleasant T. Development of a 60/60 Guideline for Referring Adults for a Traditional Cochlear Implant Candidacy Evaluation[J]. Otol Neurotol, 2020, 41(7):895-900.

[20] Zeitler DM, Prentiss SM, Sydlowski SA, et al. American Cochlear Implant Alliance Task Force: Recommendations for Determining Cochlear Implant Candidacy in Adults[J]. Laryngoscope, 2024, 134Suppl 3(Suppl 3):S1-S14.

[21] 赖彦冰,陈抗松,谭玲梅,等. 颞骨放射性骨坏死行人工耳蜗植入的经验分析[J]. 中华耳科学杂志, 2018, 16(6):772-777.

[22] Soh JM, D'Souza VD, Sarepaka GK, et al. Cochlear Implant Outcomes: A Comparison between Irradiated and Non-irradiated Ears [J]. Clin Exp Otorhinolaryngol, 2012, 5Suppl 1(Suppl 1):S93-S98.

[23] Roland PS, Wright CG, Isaacson B. Cochlear implant electrode insertion: the round window revisited[J]. Laryngoscope, 2007, 117(8): 1397-1402.

[24] Adunka O, Unkelbach MH, Mack M, et al. Cochlear implantation via the round window membrane minimizes trauma to cochlear structures: a histologically controlled insertion study[J]. Acta Otolaryngol, 2004, 124(7):807-812.

[25] Abbas PJ, Brown CJ, Shallop JK, et al. Summary of results using the nucleus CI24M implant to record the electrically evoked compound action potential[J]. Ear Hear, 1999, 20(1):45-59.

[26] Blamey P, Artieres F, Başkent D, et al. Factors affecting auditory performance of postlinguistically deaf adults using cochlear implants: an update with 2251 patients[J]. Audiol Neurootol, 2013, 18(1):36-47.

[27] Chang WT, Ng IHY, Chen X, et al. Cochlear device explantation in patients with nasopharyngeal cancer irradiation[J]. Cochlear Implants Int, 2025, 26(6):440-449.

[28] Holden LK, Finley CC, Firszt JB, et al. Factors affecting open-set word recognition in adults with cochlear implants[J]. Ear Hear, 2013, 34(3): 342-360.

[29] Gifford RH, Shallop JK, Peterson AM. Speech recognition materials and ceiling effects: considerations for cochlear implant programs[J]. Audiol Neurootol, 2008, 13(3):193-205.

[30] Lazard DS, Vincent C, Venail F, et al. Pre-, per- and postoperative factors affecting performance of postlinguistically deaf adults using cochlear implants: a new conceptual model over time[J]. PLoS One, 2012, 7(11):e48739.

收稿日期 2026-06-22
修回日期 2026-08-17
录用日期 2026-09-28
责任编辑 蒋 春